

LA MEDICINA IN 3D

LA PREVENZIONE - IL TRATTAMENTO CONSERVATIVO - IL TRATTAMENTO CHIRURGICO

LA PROTESI INVERSA



Giovanni Di Giacomo, M.D.

Alberto Costantini, M.D.

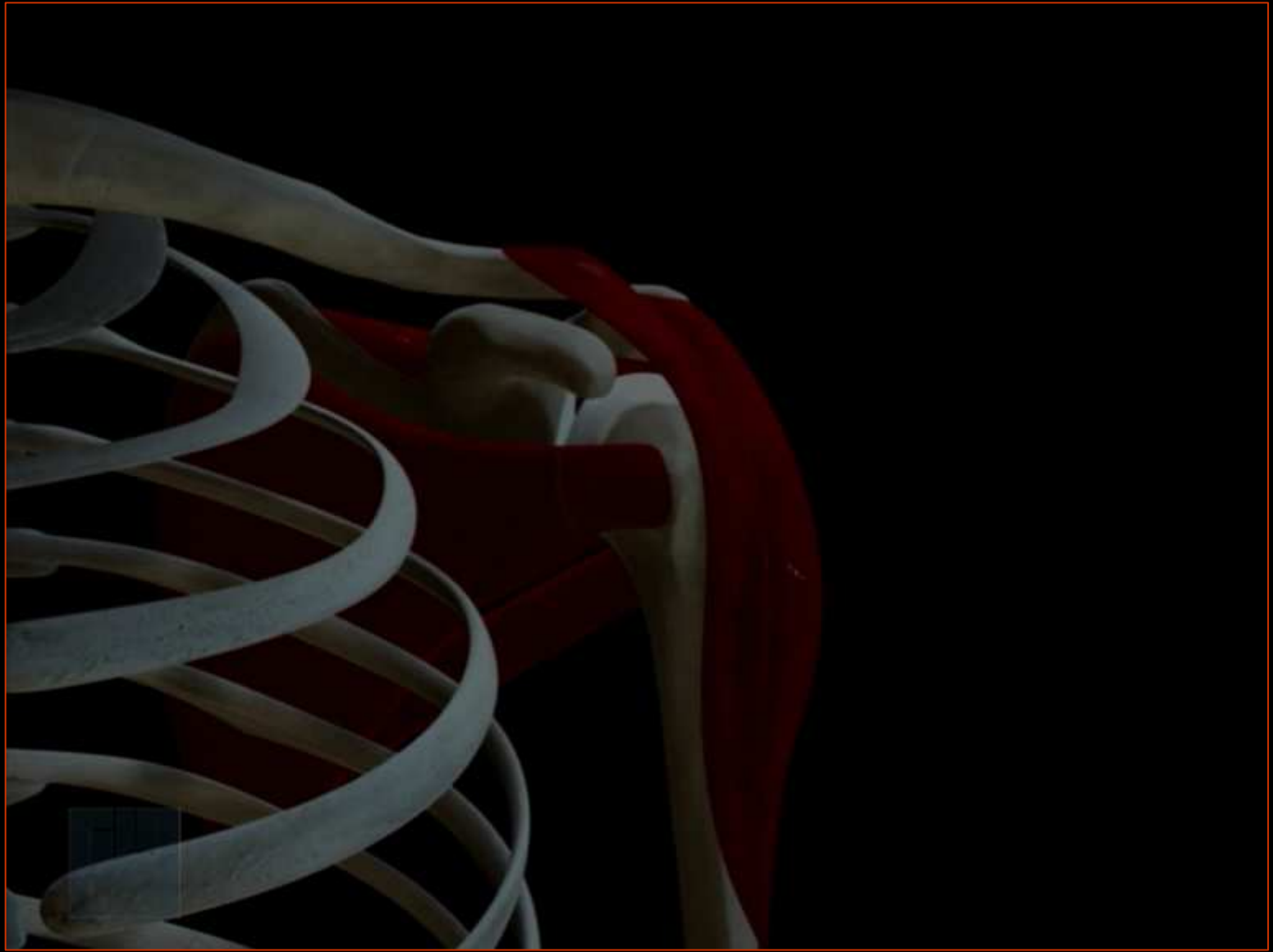Andrea De Vita, M.D.


Nicola de Gasperis, M.D.

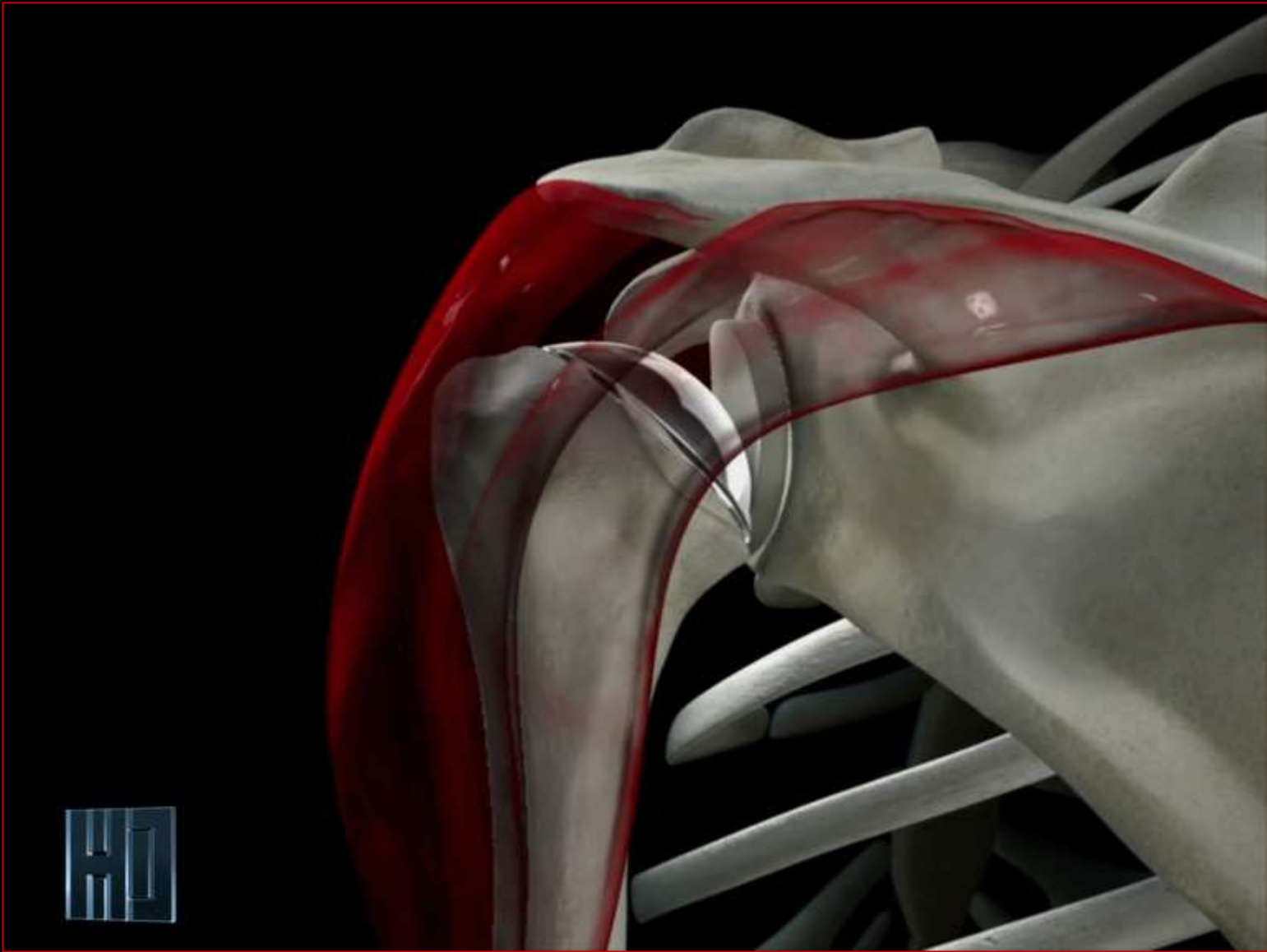


Concordia Hospital
for "Special Surgery"
Rome - Italy









CASO CLINICO

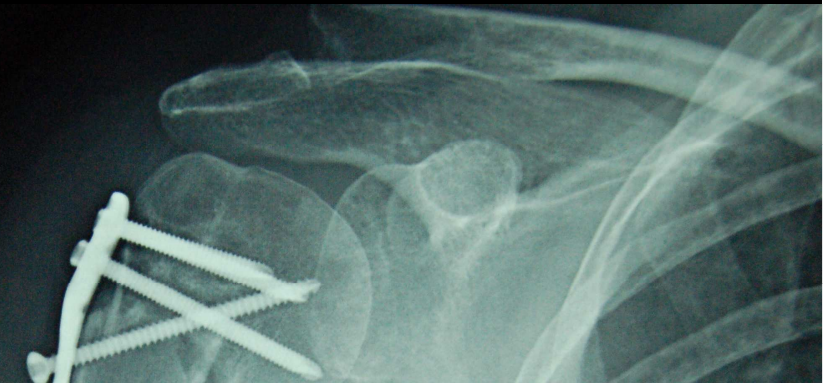
PAZIENTE DONNA

ETA': 65 ANNI

FRATTURA III PROSSIMALE DELL'OMERO

INSUCCESSO

A 8 mesi con dolore e importante limitazione articolare



1

Rimane in questa situazione

2

Si applica un'endoprotesi

3

Si applica una protesi inversa

4

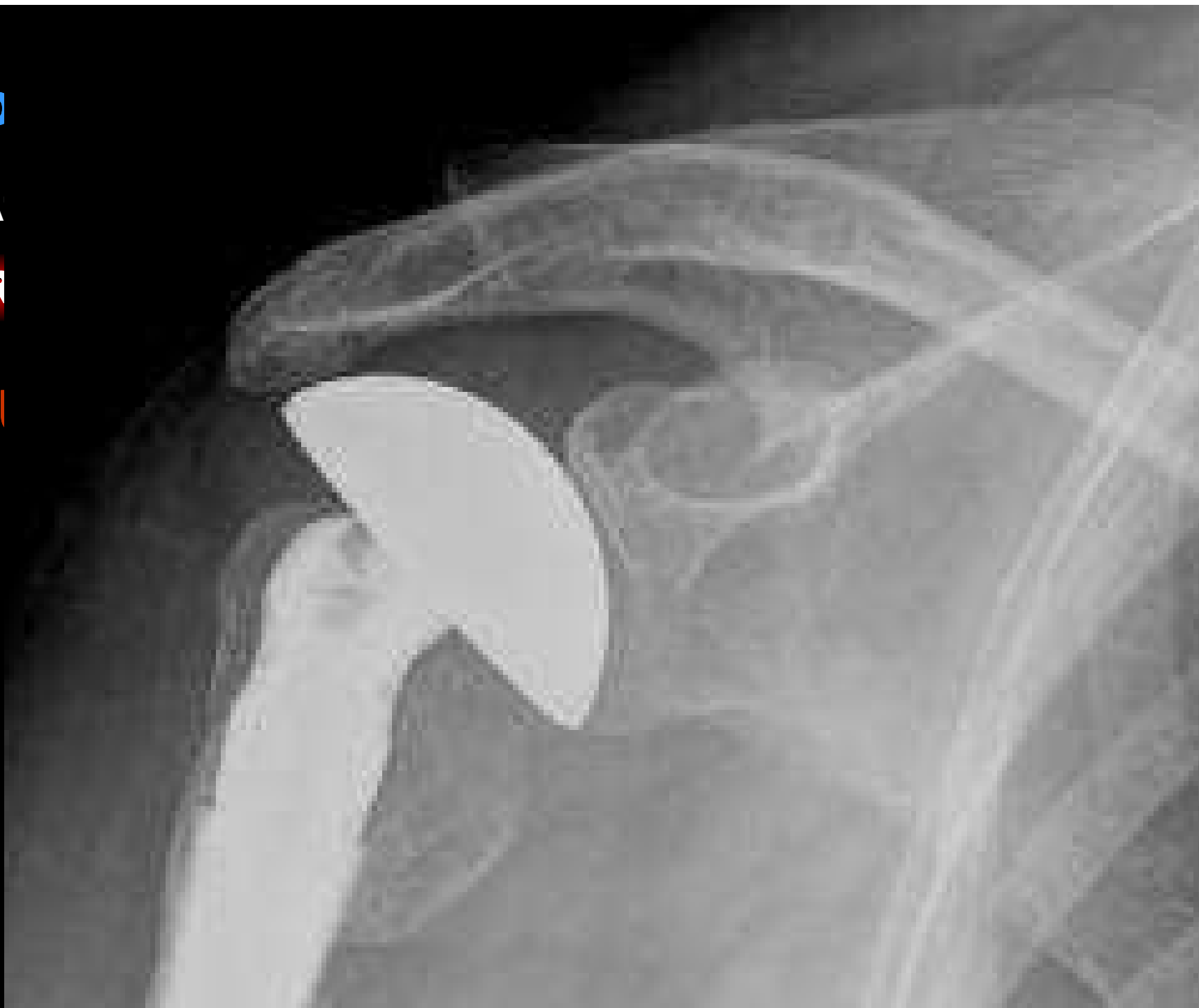Si risintetizza la frattura

CASO

OPERA

PR

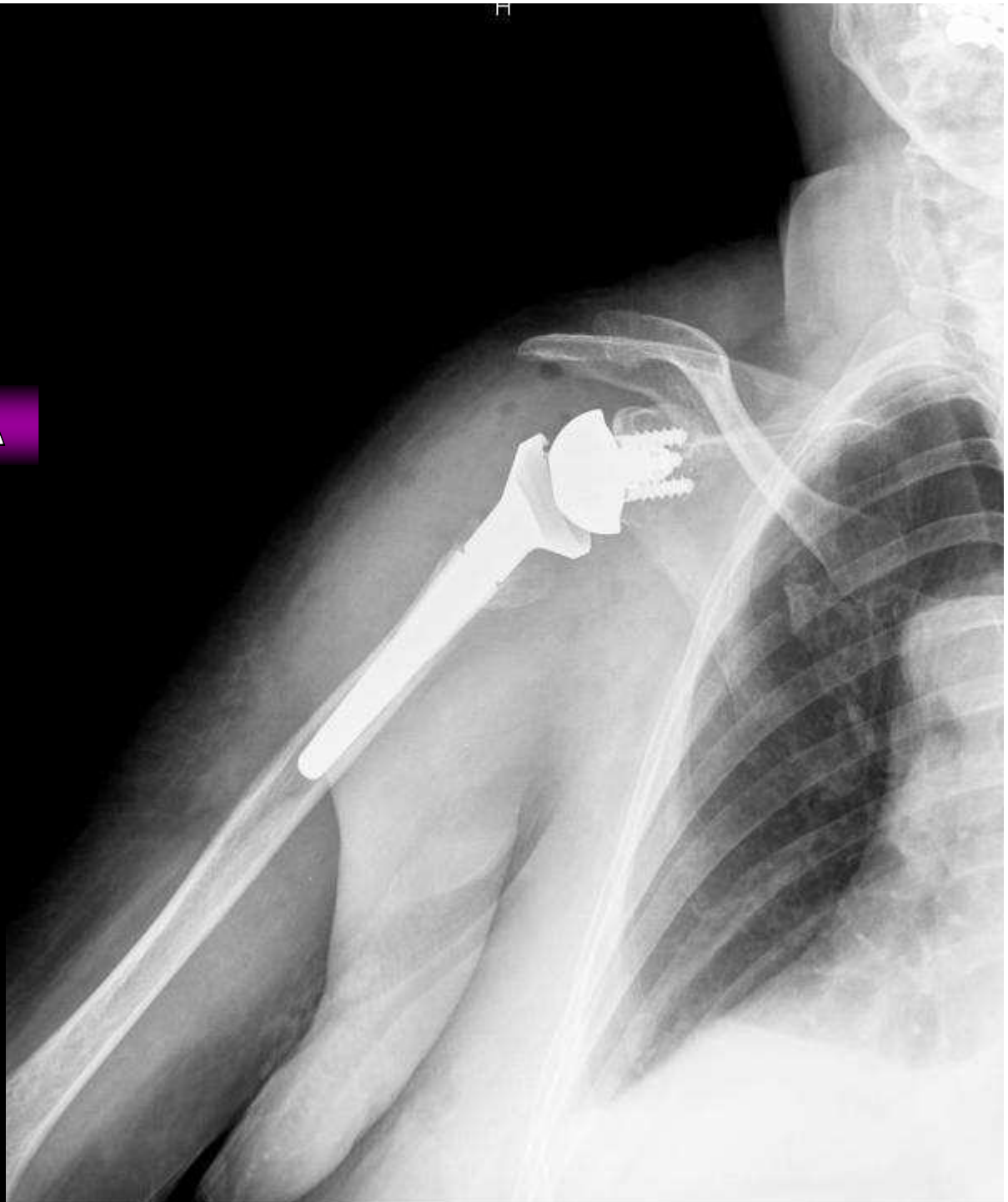INSI



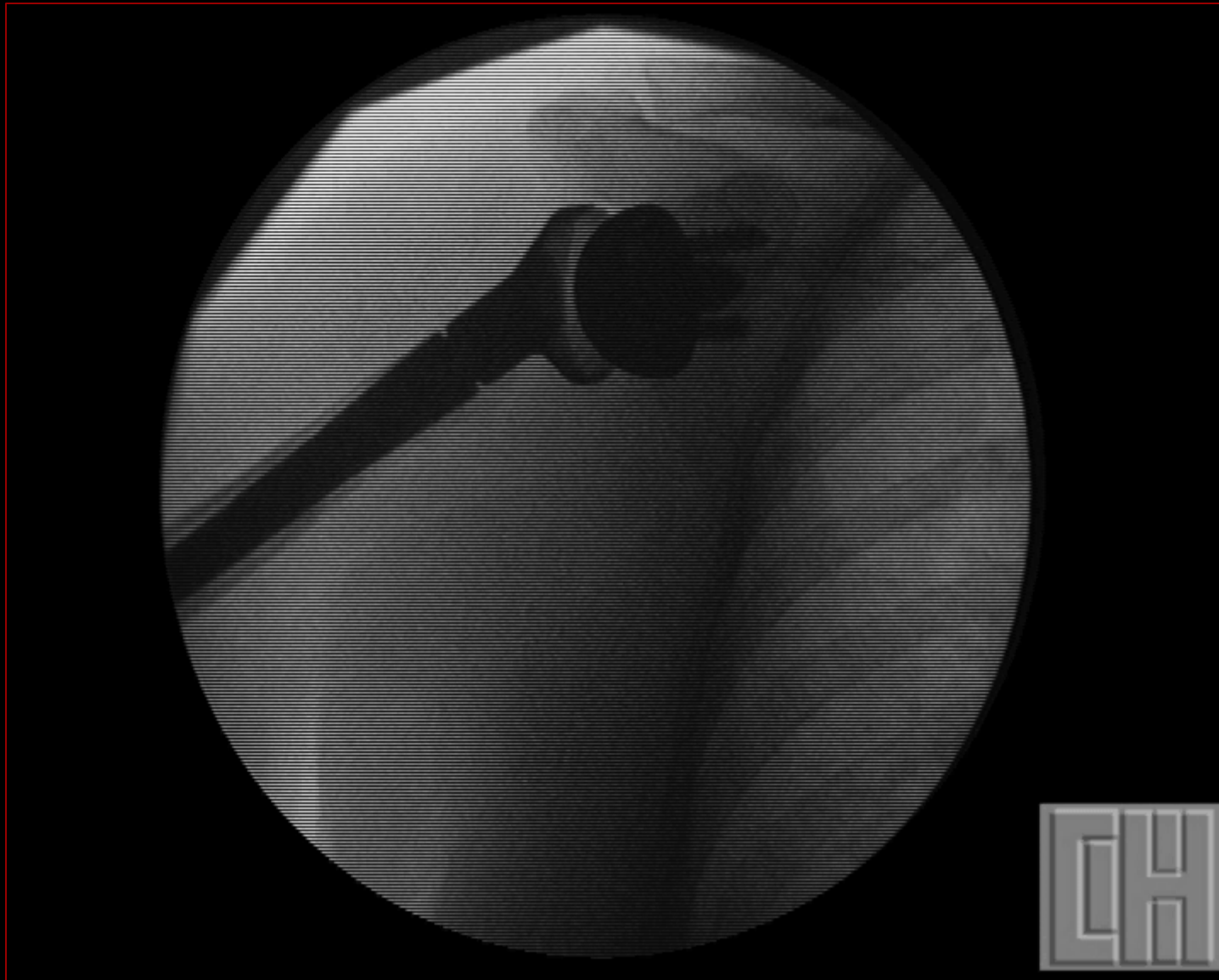CASO CLINICO

TERZO INTERVENTO:

PROTESI INVERSA



CASO CLINICO



CASO CLINICO



...e ora la parola al Prof. Habermeyer...

Peter Habermeyer MD, PhD
Shoulder & Elbow Service

-Atos Klinik Heidelberg

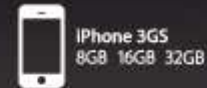-Atos Privatklinik München



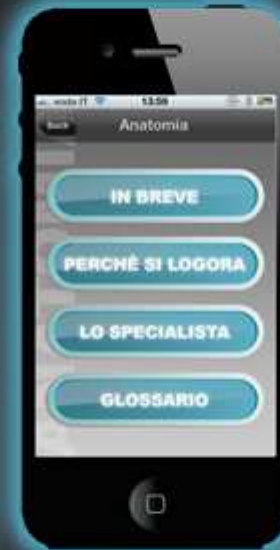
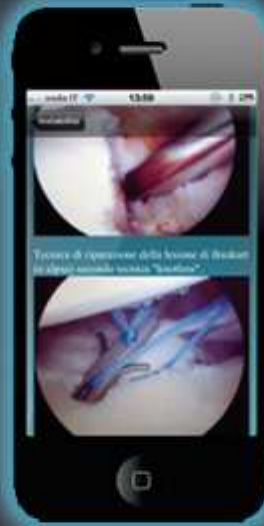
SPALLA

a cura del Dr. Giovanni Di Giacomo



Cerca **“Spalla”** nell'AppStore e scarica l'applicazione **“gratuitamente”**



GRAZIE !!!